

DELITOS CONTRA LA LIBERTAD SEXUAL EN NIÑAS Y ADOLESCENTES QUE ACUDEN AL RECONOCIMIENTO MEDICO LEGAL EN LA CIUDAD DE PUNO 2010 - 2014

CRIMES AGAINST SEXUAL FREEDOM AND ADOLESCENTS ATTENDING PHYSICIAN TO LEGAL RECOGNITION PUNO 2010 - 2014

Ulises Mejía Rodríguez (1), Alex Mejía Rodríguez (2)

(1) Médico Legista, Master en Medicina Forense, Doctorando en Criminalística. Instituto de Medicina Legal Perú.

(2) Interno de Medicina Essalud Lima, Universidad Nacional Jorge Basadre - Tacna

RESUMEN

Objetivo: Determinar lesiones himeneales, lesiones genitales, paragenitales y extragenitales en niñas y adolescentes. **Material y Métodos:** Se realizó un estudio descriptivo prospectivo de enero 2010 a diciembre del 2014. **Resultados:** Se realizaron 205/309 RML Ginecológicos a niñas y adolescentes por delitos contra la libertad sexual; el 80,98% (166/205) correspondió a peritadas entre 13 a 17 años. Los hallazgos encontrados fueron: himen Integro el 12.7% (26/205), himen complaciente 14,2% (29/205), defloración Reciente 24,9% (51/205) y defloración antigua el 48,3% (99/205), entre otros hallazgos 60% presentaron lesiones concomitantes como lesiones genitales (69,1%), lesiones paragenitales (25,2%) y lesiones extragenitales (5,7%). **Conclusiones:** La mayoría de delitos contra la libertad en la ciudad de Puno fueron en niñas y adolescentes quienes presentaron mayoritariamente lesiones genitales.

Palabras clave: Delitos contra la libertad sexual, Himen, lesiones, defloración reciente, defloración antigua, niñas y adolescentes.

ABSTRACT

Objective: To determine hymenal lesions, genital lesions, and extra genital paragenital in children and adolescents. **Material and Methods:** A prospective study was conducted from January 2010 to December 2014. **Results:** 205/309 RML were performed gynecological and adolescents for crimes against sexual freedom; the 80.98% (166/205) corresponded to peritadas between 13-17 years. The findings were: hymen Integrate 12.7% (26/205), hymen complacent 14.15% (29/205) Recent deflowering 24.9% (51/205) and ancient deflowering the 48.3% (99/205), among others find 60% had concomitant injuries as genital lesions (69.1%), para genital lesions (25.2%) and extragenital lesions (5.7%). **Conclusions:** Most crimes against freedom in Puno were in children and adolescents who presented mostly genital lesions.

Keywords: Crimes against sexual freedom, Hymen, injuries, recent deflowering, ancient deflowering and adolescents.

INTRODUCCIÓN

Los delitos contra la libertad sexual, son un problema relevante de salud pública. Los abusos sexuales a niños y adolescentes aparecen como un fenómeno común, en gran parte desconocido, negado por las víctimas y, en consecuencia, insuficientemente tratado¹. Definido por la OMS como el uso intensional de la fuerza de hecho o como amenaza contra uno mismo, otra persona o grupo o comunidad, que cause o tenga muchas probabilidades de causar lesiones, muerte, daños psicologicos, transtornos del desarrollo o privaciones.

Los abusos sexuales en la infancia se definen como cualquier contacto o interacción entre un niño y otra persona en el 98% de los casos, un adulto varón, que explote sexualmente al niño en su propio provecho². Por otra parte, cuando se habla de delitos sexuales, se esta aludiendo a una categoría jurídico penal, ya que son actividades sexuales o vinculadas con lo sexual y que son delito en cuanto constituyan acciones u omisiones típicas; es decir que estén previstos como delitos en una ley penal.

La Academia Americana de Pediatría³ los define como el acto de «comprometer a un niño a actividades sexuales que no comprende, para las que el niño no está mentalmente desarrollado y no ha dado su consentimiento y que violan los tabúes sociales y legales de la sociedad».

En este tipo de lesiones el bien jurídico protegido por el derecho es la libertad sexual de las personas o bien la

moralidad pública. Siendo desde el punto de vista medico forense los delitos contra la libertad sexual los que presentan mayor interes por que afectan la libertad sexual y sobre todo por que presentan una característica comun en las diferentes legislaciones, siendo ello la existencia de alguna clase de actividad sexual bajo alguna forma de violencia. Los abusos sexuales abarcan un amplio espectro de actividades e incluyen caricias y tocamientos, exhibicionismo, pornografía, y penetración vaginal, oral o anal⁴.

El Código Penal Peruano establece que se comete un delito contra la libertad sexual cuando una persona con violencia o grave amenaza obligada a otra persona a tener acceso carnal por via vaginal, anal o bucal o realiza actos análogos introduciendo objetos por alguna de las dos primeras vias; lo que a creado la necesidad entre medicos del Instituto de Medicina Legal del Perú de una capacitacion constante a fin de lograr el perfeccionamiento en el diagnóstico forense de las lesiones himeneales y anales en delitos contra la libertad sexual.

Investigaciones científicas nacionales han reportado las diferentes características del himen, la importancia de presentar estadísticas reales y confiables para la aplicación en el ámbito jurídico (3), la importancia de conocer los criterios diagnósticos útiles en la definición de delitos contra la libertad sexual. Diversos estudios han resaltado lo importante que resulta determinar las lesiones himeneales, ya que existen casos de confusión entre las ocasionadas sexualmente y las producidas por accidente al introducirse otros agentes (juguetes, manejar bicicletas, etc).

El objetivo del presente estudio es determinar lesiones himeneales en niños y adolescentes que han contado a sus padres y sus padres denunciaron por delito contra la libertad sexual; describiremos parámetros anatómicos, forenses y jurídicos para ser utilizados por médicos en sus evaluaciones con implicancias médicos legales.

MATERIAL Y MÉTODOS

Estudio descriptivo prospectivo realizado en la División Médico Legal Chucuito ubicada en la ciudad de Puno durante los meses de Enero 2010 a Diciembre 2014. Para el estudio se selecciono las pericias médico legales de delitos contra la libertad sexual, las que fueron solicitadas por la PNP, Fiscalía y Juzgado.

Para proceder al examen médico legal ginecológico, a la toma de fotografías y de muestras para examen espermatozoidal, se solicito autorización a través del formato de consentimiento informado a las personas examinadas y a sus padres; siendo así y amparandonos en las consideraciones del acto medico y en el sigilo pericial omitimos la identificación de las peritadas.

La población de estudio son todas las niñas y adolescentes peritadas que denunciaban delitos contra la libertad sexual y que acudieron a la DML I Chucuito para un examen de reconocimiento médico legal ginecológico. Se determinó y describió las lesiones y características del himen; clasificando las lesiones de himen en desgarros recientes (menores de 10 días de producido la lesión) o de desgarros antiguos (mayores a 10 días) (10). Se considero lesiones himeneales recientes en himenes con defloracion antigua (equimosis, tumefacción, laceración entre otras).

Al estudiar las características del himen, se determinó que el himen complaciente o dilatado era aquel himen elástico o con elasticidad aumentada que presenta un diámetro transhimeneal mayor a 30 mm ya que cifras inferiores a esa medida son consideradas normales (11).

En mujeres prepúberes el diámetro transhimeneal normal es de 4 a 15 mm. Estos datos métricos fueron obtenidos de investigaciones realizadas en 1839 menores, según lo reportado en la literatura médica (12). Otros estudios han utilizado una medida de 10mm como diámetro máximo normal (13 – 17). En el presente estudio, se consideró como valor máximo al diámetro transhimeneal igual a 10,5 mm, ello en ausencia de penetración (18).

Las evaluaciones ginecológicas las realizamos en presencia de personal femenino, ello para evitar discrepancias en cuanto a la intimidad de la peritada.

No Se excluyo del estudio a ningún a peritada, debido a que tenían la predisposicion de realizarse el reconocimiento medico legal ademas de que contaban con el consentimiento informado firmado y por escrito.

RESULTADOS

En el estudio realizado durante los meses de enero 2010 a diciembre del año 2014 en la División Médico Legal de Chucuito, se realizaron 8201 Reconocimientos Médicos Legales (RML); de los cuales 3,77 % (309/8201) son RML

ginecológicos por delitos contra la libertad sexual, 25,51 % (2092/8201) son RML por violencia Familiar, 30,74% (2521/8201) son RML por lesiones, 0,13% (11/8201) RML por mordedura canina, 11,99% (983/8201) RML post facto, 3,13% (257/8201) RML por suceso de transito, 21,07%(1728/8201) Pericias de psicología forense y el 3,66% otros RML.

De las 309 personas de sexo femenino que acudieron por un RML ginecológico, 205 peritadas eran niñas y adolescentes que conformo nuestra población de estudio, quienes accedieron a la evaluación completa en RML ginecológicos que es nuestra población total de estudio (Figura 1).

Dentro de la población en estudio, el mayor porcentaje descansa sobre las peritadas entre 13 a 17 años con 57,84% (166/205), seguido de peritadas entre 6-12 años de edad con 11,85% (34/205); quienes fueron peritados en la DML I Chucuito por RML por Delitos contra la Libertad Sexual (Figura y Tabla 1).

De los 205 RML ginecológicos solicitados por niñas y adolescentes por delitos contra la libertad sexual para determinar la integridad sexual, evidenciamos que el 100% (205/205) eran de sexo femenino, ninguno de los denunciados fue del sexo masculino. (Tabla 1)

Del total de niñas y adolescentes de evaluados el 26.83% (55/205) presentaron himen íntegro o himen con bordes regulares que no presentan lesiones, con el borde interno que delimita el orificio que no presenta ninguna alteración en su morfología; de ellos el 14,15% (29/205) casos presentaron himen complaciente o himen que presenta un orificio amplio debido a que su elasticidad se encuentra aumentada, llamado también himen dilatado. Tabla y Figura 2.

Se evidencio defloración en el 73,17% (150/205) peritadas, siendo así que el 24,88% (51/205) casos presentaron defloración reciente y el 48,29% (99/205) casos presentaron defloración antigua. Tabla 2

Se determino que de las 205 evaluadas por delitos contra la libertad sexual, el 60% (123/205) presento lesiones y el 40% (82/205) no presentaron lesiones. Tabla y Figura 3.

Se determino que el 69,11% (85/205) de los casos presento lesiones himeneales; siendo clasificados de acuerdo a las características macroscópicas en lesiones recientes (dentro de los 10 días de producida la lesión) y en lesiones antiguas (más de 10 días).

De ellos 60% (123/205) casos tuvieron otras lesiones concomitantes, lo que se expresa de la siguiente manera, el 69,11% (85/123) casos presentaron otras lesiones genitales, el 25,20% (31/123) presentaron lesiones paragenitales y el 5,69% (7/123) presentan lesiones extragenitales. Tabla y Figura 4.

Se pudo evidenciar que concomitantemente las peritadas presentaron lesiones contra natura (lesiones anales por penetración anal), siendo así, que 22 peritadas presentaron actos contra natura, de ellos 86,336% (19/22) de las peritadas presento lesiones anales recientes, y el 13,64%(3/22) peritadas presento lesiones anales antiguas; pero se pudo determinar que de las 205 niñas y adolescentes que fueron peritadas 183 peritadas no presentaron lesiones anales, lo que nos indica que no tuvieron relaciones de acto contra natura.

Tabla 1

Peritadas niñas y adolescentes de sexo femenino que denunciaron delito contra la libertad sexual, según edad

RANGO DE EDAD EN AÑOS	N	%
0 – 5 AÑOS	5	2.44
6 – 12 AÑOS	34	16.59
13 – 17 AÑOS	166	80.98
TOTAL	205	100.00

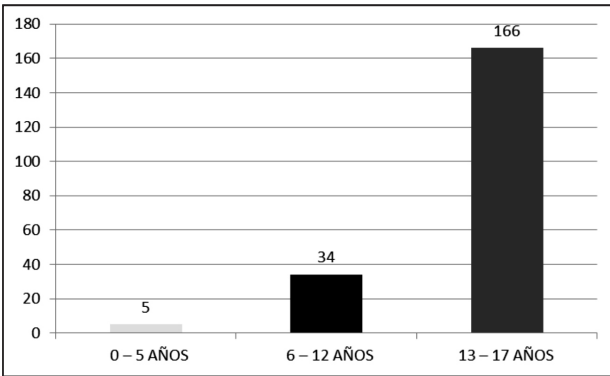


Figura 1

Población de estudio según la edad; niñas y adolescentes que solicitan reconocimiento medico legal por delito contra la libertad sexual.

Tabla 2

Tipos de himen al examen de reconocimiento medico legal, en niñas y adolescentes que denunciaron delito contra la libertad sexual, según edad

TIPO DE HIMEN	N	%
HIMEN INTEGRO	26	12.68
HIMEN COMPLACIENTE	29	14.15
HIMEN CON DEFLORACION ANTIGUA	99	48.29
HIMEN CON DEFLORACION RECIENTE	51	24.88
TOTAL	205	100.00

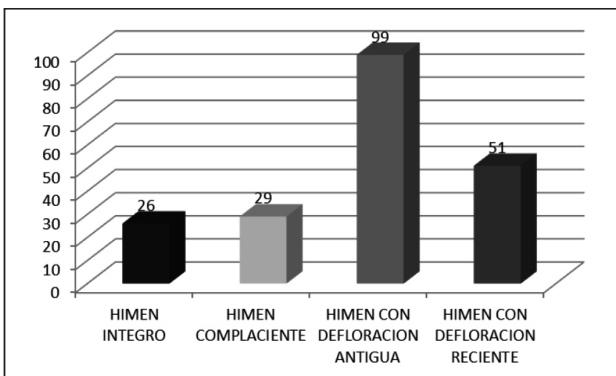


Figura 2

Clasificación de himenes sin lesiones (himen integro, himencomplaciente), e himenes con lesiones (defloracion reciente, defloracion antigua), en niñas y adolescentes durante el examen medico legal ginecológico por delitos contra la libertad sexual

Tabla 3

Clasificación de lesiones encontradas concomitantemente durante el examen medico legal ginecológico en niñas y adolescentes por delitos contra la libertad sexual

PRESENCIA DE LESIONES	N	%
LESIONES	123	60.00
NO LESIONES	82	40.00
TOTAL	205	100.00

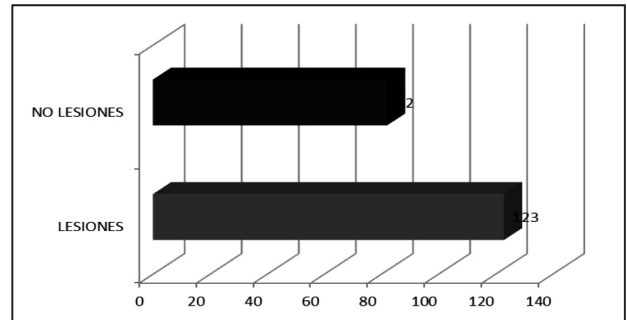


Figura 3

Clasificación de lesiones encontradas concomitantemente durante el examen medico legal ginecológico a niñas y adolescentes por delitos contra la libertad sexual

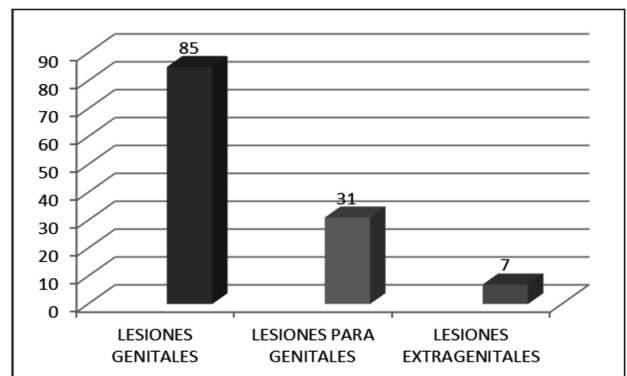


Figura 4

Clasificación de lesiones encontradas concomitantemente durante el examen medico legal ginecológico por delitos contra la libertad sexual

Tabla 4

Clasificación de lesiones encontradas concomitantemente durante el examen medico legal ginecológico por delitos contra la libertad sexual

LESIONES POR REGION	N	%
LESIONES GENITALES	85	69.11
LESIONES PARA GENITALES	31	25.20
LESIONES EXTRAGENITALES	7	5.69
TOTAL	123	100.00

Tabla 5
Clasificación de lesiones contranatura encontradas durante el examen medico legal ginecológico a niñas y adolescentes por delitos contra la libertad sexual

LESIONES ANALES POR LA DATA	N	%
LESIONES ANALES RECIENTES	19	86.36
LESIONES ANALES ANTIGUAS	3	13.64
TOTAL	22	100.00

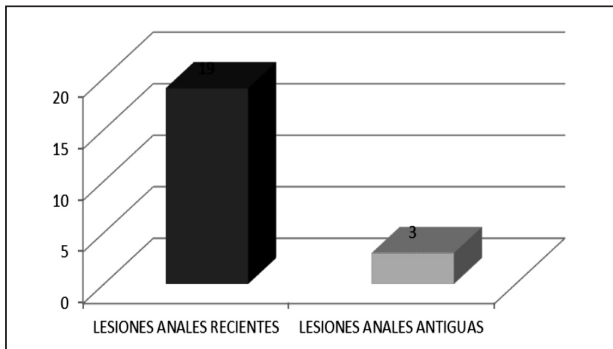


Figura 5
Clasificación de lesiones contranatura encontradas durante el examen medico legal ginecológico a niñas y adolescentes por delitos contra la libertad sexual

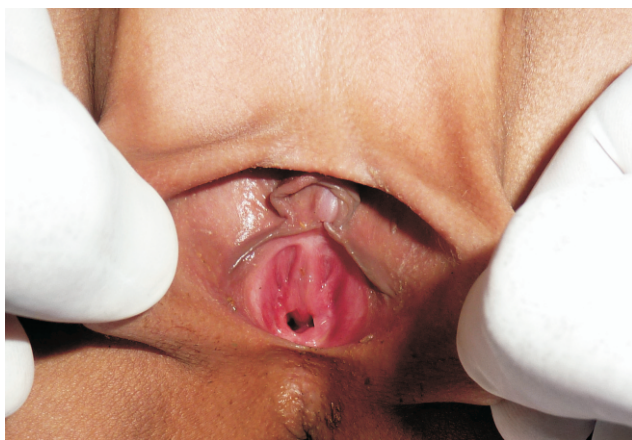

Figura 6
Himen integro, se evidencia himen integro o himen con bordes regulares que no presentan lesiones, con el borde interno que delimita el orificio que no presenta ninguna alteracion en su morfologia

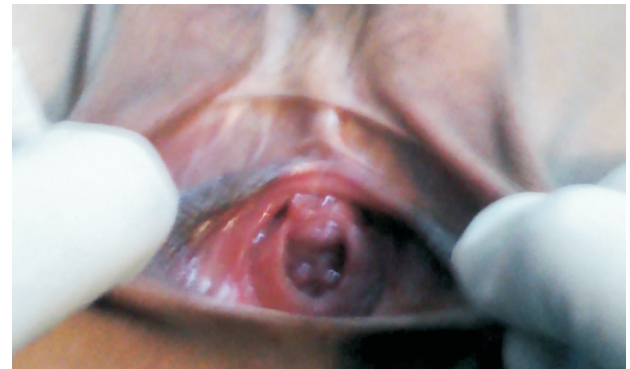

Figura 7
Himen integro, nótese himen complaciente o himen que presenta un orificio amplio debido a que su elasticidad se encuentra aumentada, llamado también himen dilatante

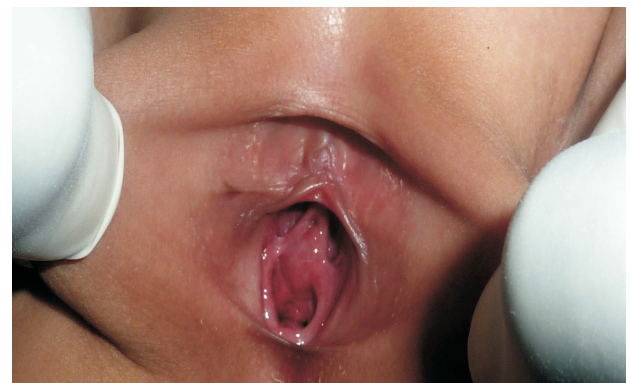

Figura 8
Desfloración reciente, nótese himen con solución de continuidad en el ancho himeneal, el cual se denomina desgarro que se acompaña de signos vitales peri lesionales: sangrado, equimosis, congestión, eritema, edema, tumefacción

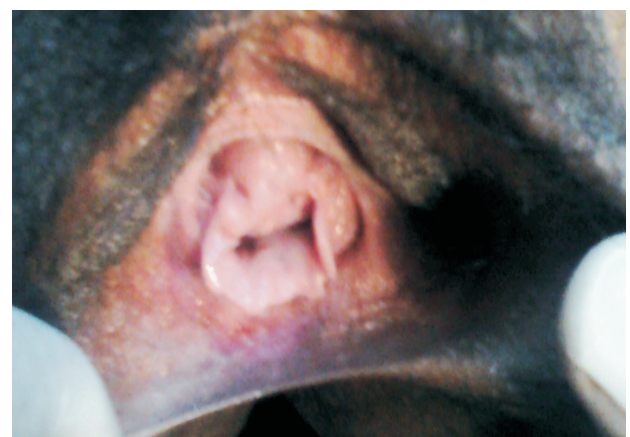

Figura 9
Desfloración antigua, nótese himen con lesiones cicatrizadas o ya resueltas, no presenta signos vitales perilesionales himenales, lo que concluye una defloracion antigua.

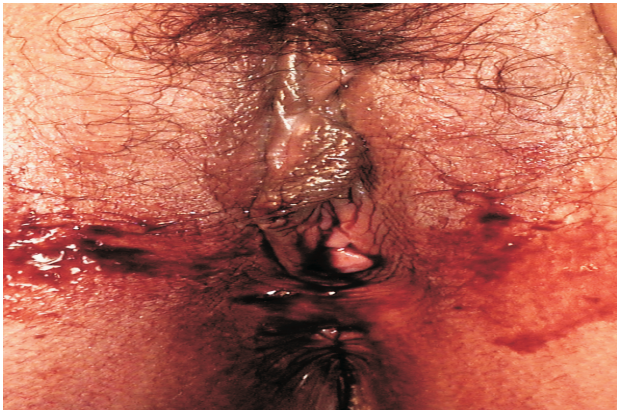

Figura 10

Lesiones en área genital, son lesiones localizadas en el área genital o ano genital como son genitales externos, periné y ano

DISCUSIÓN

El RML ginecológico ó examen médico legal ginecológico es un procedimiento que constituye el acto médico que es constituye una prueba para resolver un problema jurídico planteado, lo que persigue la justicia es conocer la verdad de lo sucedido o de la prueba, por ello es de gran importancia para los operadores de justicia (Fiscalía y Poder judicial).

El estudio médico forense de las víctimas reales o presuntas de agresiones sexuales es una tarea difícil y compleja, donde resulta particularmente necesaria la unión de la formación teórica con la experiencia práctica. La evaluación se plasma en un informe médico denominado Reconocimiento Médico Legal Ginecológico, el cual tiene por objetivo básico la peritación médica forense en los delitos contra la libertad sexual, que consiste en demostrar la existencia de actividad sexual, la existencia de violencia, el RML deberá ser redactado técnica y científicamente de acuerdo al examen solicitado por la autoridad competente. Ante un delito contra la libertad sexual, la autoridad competente designará al profesional responsable de la evaluación clínica de la persona denunciante, el juez deberá nombrar de preferencia a especialistas de éstos, a quienes se encuentren sirviendo al Estado (21).

Al investigar el hecho que constituye el delito o para la identificación de los culpables, se empleará todos los medios científicos y técnicos que fuesen posibles (22), debiendo el profesional que evalúa obtener toda evidencia que se relacione con el delito (vellos púbicos, vaginales y / o anal, etc.).

Las investigaciones han determinado la utilidad de recojo de evidencias de interés forense hasta 44 horas después del acto sexual (23).

Según la población de estudio, es importante resaltar que las evaluaciones fueron realizadas en mujeres que autorizaron la pericia a través de un consentimiento informado. Un examen médico legal siempre será practicado, previo consentimiento de la víctima, exclusivamente por el médico encargado del servicio, con la asistencia de un profesional auxiliar. Asimismo, se permitirá la presencia de otras personas, previo consentimiento de la víctima (25).

Hay que tener presente que el himen cambia con la edad y en respuesta a las influencias hormonales; el himen al ser el límite

entre la región vestibular de la región vaginal, tiene una cara anterior o externa o inferior o llamada también cara vestibular y una cara posterior o superior o cara vaginal; tiene un espesor delicado o tenue „cutícula de cebolla y resistente por la estructura fibrosa.

El orificio himenal o intraoito vaginal presenta diámetros variables, es así que cuando el diámetro es < 1.0 cm hablamos de un orificio himeneal pequeño; si se encuentra entre 1.0 y 2.0 cm estamos frente a un orificio himeneal mediano; si el orificio himeneal es > 2.0 cm es un orificio himeneal grande; cuando el orificio himeneal se encuentra entre 2.5 y 3.0 cm hablamos de un himen dilatado o himen complaciente.

Los hallazgos himeneales descritos durante la nuestra evaluación se relacionaron con signos de lesiones traumáticas a nivel genital. Siendo el pene, los dedos u otros objetos duros de superficie roma, agentes clasificados como contundentes, se observará lesiones denominadas contusas (26). Así pues, las lesiones del himen relacionadas a un abuso sexual serán identificadas y evidenciadas como desgarros ó laceraciones, equimosis y tumefacciones del borde himeneal (27).

La mayoría de peritadas estuvo en el rango de 15-17 años de edad. Nuestros datos también se relacionan con estudios nacionales publicados por el Dr. Jose Luis Pacheco donde las víctimas más frecuentes eran menores entre 6-17 años de edad; además de estudios internacionalmente donde se ve que los menores de edad eran las víctimas con mayor frecuencia (28).

Nuestros hallazgos muestran que es posible determinar lesiones recientes sobre desgarros himeneales antiguos, los cuales constituyen lesiones himeneales antiguas con lesiones himeneales recientes concomitantes, ello debido a que mujeres que presentaron desgarros antiguos presentaron un orificio himeneal pequeño o mediano, tal como lo describe la literatura sobre diámetros en orificios himeneales.

Un porcentaje de lesiones observados presentaron un orificio himeneal entre 2.5 y 3.0 o mayor de diámetro, lo que denominamos himenes complaciente, siendo las características de este himen que tiene la propiedad de ser muy elástica y presenta un orificio muy amplio, creando dificultad al profesional que no tiene experiencia en reconocer la existencia de lesiones recientes. El encontrar un himen complaciente en un RML Ginecológico no niega la introducción del pene u otro miembro del cuerpo u objeto.

Actualmente, profesionales médicos experimentan un temor cuando no están capacitados en identificar lesiones himeneales y plantear erróneamente el diagnóstico de himen complaciente con el fin de evitar problemas futuros con implicancias médico legales.

Los RML que determinan las lesiones himeneales son muy útiles en la tipificación del delito contra la libertad sexual; por tanto se tiene que tener mucho cuidado ya que el RML ginecológico debe de guardar relación de asociación entre lo descrito en el cuerpo del RML (data y examen físico) con las conclusiones emitidas, por que de no ser así podría ser el inicio para un futuro caso de archivo de algún delito contra la libertad sexual. Entonces podemos afirmar la importancia de la Medicina Legal como la ciencia que está científicamente avanzando, que enseña las diferentes variantes himeneales y sus lesiones haciendo que los médicos forenses tenga el suficiente criterio técnico y científico al momento de acreditar sus hallazgos (30).

Conflicto de interés

El autor declara no tener conflicto de interés en la publicación de este artículo.

Agradecimiento

A todas las personas que me rodean, por su colaboración y apoyo constante.

REFERENCIAS BIBLIOGRÁFICAS

1. American Academy of Pediatrics Committee on Child Abuse and Neglect. Guidelines for the Evaluation of Sexual Abuse of Children: Subject Review (RE9819). *Pediatrics* 1999; 103 (1): 186-191.
2. Bauer M, Patzelt D Protamine mRNA as molecular marker for spermatozoa in semen stains. *Int J Legal Med.* 2003; 117(3): 113-116.
3. Bonnet E. P. F (1980) "Medicina Legal y Toxicología". Buenos Aires: Libreros.
4. Burgess AW, Holmstrom LL. Rape trauma syndrome. *Am Journal of Psychiatry* 1974; 131:981-986.
5. Código penal. Delitos contra la libertad sexual.
6. Collins KA, Bennett A Persistence of Spermatozoa and Prostatic Acid Phosphatase in Specimens From Deceased Individuals During Varied Postmortem Intervals. *Am J Forensic Med Pathol* 2001, 22 (3): 228-232.
7. Di Maio JM, Dana SE Homicidios relacionados con el sexo. En su: *Manual de patología forense*. Ed. Díaz Santos, Madrid, 2003: 165-167.
8. Di Nunno N, Melato M, Vimercati A, Di Nunno C, Costantinides F, Vecchiotti C, Frezzini C, Cina S, Vimercati F. DNA identification of sperm cells collected and sorted by flow cytometry. *Am J Forensic Med Pathol* 2003; 24 (3): 254-270.
9. Ernst AA, Green E, Ferguson MT, Weiss SJ, Green WM. The utility of anoscopy and colposcopy in the evaluation of male sexual assault victims. *Ann Emerg Med* 2000; 5:432-7.
10. Gayet, Jean (1965) "Manual de la Policía Científica". España: Zeus.
11. Gisbert Calabuig JA, Gisbert Grifo M Delitos contra la libertad sexual. En: Gisbert Calabuig JA: *Medicina Legal y Toxicología*. 5ª Ed. Masson, Barcelona, 1998: 495-514.
12. Glasser D, Stephen F Abuso sexual en niños. Ed. Paidós, Buenos Aires, 1997.
13. Guzmán, Carlos: "Manual de Criminalística", Ediciones LA ROCA, 1ª edición, Buenos Aires-Argentina, 2000, p. 487.
14. Gray-Eurom K, Seaberg DC, Wears RL. The prosecution of sexual assault cases: correlation with forensic evidence. *Ann Emerg Med.* 2002; 39(1):39-46.
15. Grossin C, Sibille I, Lorin de la Grandmaison G, Banasr A, Brion F, Durigon M Analysis of 418 cases of sexual assault. *Forensic Sci Int* 2003; 131 (2-3):125-130.
16. Heger AH, Ticsion L, Guerra L, Lister J, Zaragoza T, McConnell G, Morahan M. Appearance of the genitalia in girls selected for nonabuse: review of hymenal morphology and nonspecific findings. *J Pediatr Adolesc Gynecol.* 2002 Feb;15(1):27-35.
17. Knight B Delitos sexuales. En su: *Medicina Forense de Simpson*. Ed. El Manual Moderno, México, 1994: 231-245.
18. Kvitko LA La violación. Peritación medicolegal en las presuntas víctimas del delito. Ed. Trillas, México, 2ª edición, 1995.
19. Montiel Sosa, Juventino 2002 "Criminalística". México: Limusa.
20. Moreno Gonzáles, L. Rafael: "Manual de Introducción a La Criminalística", Editorial Porrúa S.A., México, 1990, p. 233.
21. Paulete Vanrell J Violencia sexual. En su: *Sexología forense*. Editorial Unimontes, Montes Claros, 2001: 291-394.
22. Policía Nacional del Perú: "Manual de Criminalística", Servicios Gráficos JMD, Lima-Perú, 2006, p. 232.
23. Rodríguez Almada H Abuso sexual en niños: enfoque médico-legal. En Baráibar R (Coord.) *La salud en la infancia y la adolescencia*. Ed. Arena, Montevideo, 1999: 141-149.
24. Simonin, C. *Medicina Legal Judicial*. Barcelona: Jims. 1962.
25. Vargas Alvardo e. *Medicina Forense y Deontología Medica* "da edicio. Exico: Editorial Trillas; 1999.
26. Zajackowski, Raúl Enrique: "Manual de Criminalística", Ediciones Ciudad Argentina, Bs. Aires-Argentina, 1998, p. 260.

CORRESPONDENCIA:

Ulises Mejía Rodríguez
ulisesmejiaarodriguez@hotmail.com

Recibido: 20-07-2015

Aceptado: 30-08-2015