



PAUTA D'OBSERVACIÓ PER A NOIS¹

QUÈ NECESSITES?

-  Les teves mans
-  Tranquil·litat

COM FER L'EXPLORACIÓ?

1. Pots tocar-te el penis i els testicles.
2. Explora els dos testicles i percep com es mouen dins de l'escrot.

ÒRGAN GENITAL DE L'HOME

Conèixer els nostres òrgans genitals i conèixer també com responen davant d'una estimulació (experimentar sensacions) ens ajuda a tenir una sexualitat més conscient i plaent, ja sigui en relació amb nosaltres mateixos o bé, compartint-la amb altres persones.

És també important mantenir una higiene dels nostres genitals i netejar el penis retirant la pell del prepuci.

Quan hi ha problemes per a retirar el prepuci o es sent tibantor tant en estat de flacciditat o erecció, estem parlant d'un problema anomenat *fimosi* que en ocasions requereix d'una petita intervenció quirúrgica que permeti que el gland pugui quedar al descobert.

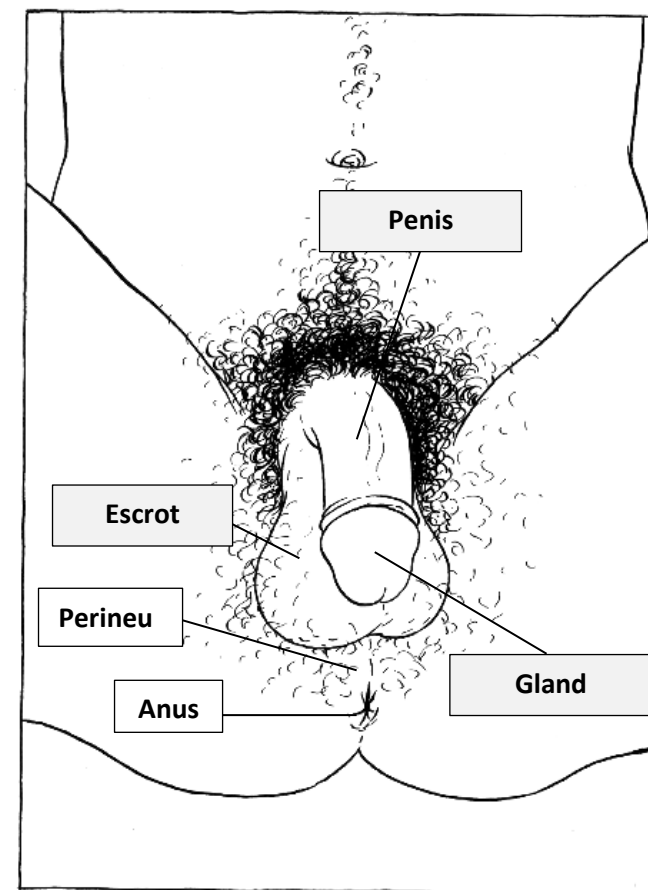
Els òrgans genitals de l'home tenen una **part externa** i un altra **part interna**.

A continuació presentem cada una d'aquestes parts.

¹ Adaptació de Morero, A. i Varela, B. [Drets Sexuals i Reproductius . Material didàctic adreçat a professionals que treballen amb JOVES majors de 16 anys](#), APFCiB, 2009. *Activitat 02. Mirallet, mirallet (pàg.37).*

Part genital exterior

- **Penis:** en el seu extrem es fa més ample i podem trobar el *gland*.
- **Gland:** el gland (punta del penis) està recobert per una pell anomenada *prepuci* que es retrau cap a la base quan es produeix una erecció o s'estira cap al darrera. El prepuci està unit al gland per la seva part inferior, per un plec de teixit anomenat *fre* (el *frenillo*). Tant l'obertura que hi ha a la base del gland, com la zona del *fre* són molt sensibles a l'estimulació sexual.
- **Escrot:** borsa de pell que acull els testicles.
- **Perineu:** zona situada entre la base del penis i l'anus. Consisteix en un conjunt de músculs i membranes que envolten aquests músculs (aponeurosi) en forma de rombe. Zona sensible.
- **Anus:** orifici que es troba en l'extrem final del tub digestiu. La boca seria el tram inicial.



Part genital interior

- **Testicles:** produeixen espermatozoides i les hormones sexuals masculines.
- **Conductes deferents:** conductes que transporten els espermatozoides des dels testicles i les vesícules seminals fins a la uretra.
- **Escrot:** bossa de pell que acull els testicles.
- **Pròstata:** glàndula que produeix el líquid prostàtic que forma part del líquid seminal.
- **Uretra:** conducte que recorre tot el penis i porta els espermatozoides a l'exterior en el cas d'haver-hi ejaculació.

